

Функциональное состояние пациента с повышенным индексом массы тела на ранних сроках реабилитации после тотального эндопротезирования коленного сустава (предварительное сообщение)

М.Д. Хело¹, И.Ф. Ахтямов^{1,2}, А.Л. Емелин¹, И.Ш. Гильмутдинов², Г.М. Файзрахманова¹, Т.А. Кильметов¹

¹Федеральное государственное бюджетное образовательное учреждение высшего образования «Казанский государственный медицинский университет» Министерства здравоохранения Российской Федерации, г. Казань, Россия
²Государственное автономное учреждение здравоохранения «Республиканская клиническая больница» Министерства здравоохранения Республики Татарстан, г. Казань, Россия

Functional state of patients with an increased body mass index in the early rehabilitation period after total knee joint arthroplasty (preliminary report)

M.J. Helo¹, I.F. Akhtiamov^{1,2}, A.L. Emelin¹, I.Sh. Gilmutdinov², G.M. Faizrahmanova¹, T.A. Kilmotov¹

¹Kazan Medical University, Kazan, Russian Federation
²Republican Clinical Hospital Ministry of health Republic of Tatarstan, Kazan, Russian Federation

Цель. Оценить влияние повышенного индекса массы тела на интраоперационные показатели и ранние послеоперационные клинико-функциональные результаты при проведении тотального эндопротезирования коленного сустава. **Материалы и методы.** Под наблюдением находилось 74 пациента с гонартрозом тяжелой степени. Все пациенты были разделены по группам в зависимости от значения индекса массы тела (ИМТ). Первую группу составили 27 человек (группа сравнения) с нормальным ИМТ (18,5–24,9). Вторая группа включала 22 человека с ИМТ 25–34,9. В третью группу вошли 16 пациентов с ИМТ 35–39,9, а в четвертую – 9 пациентов с ИМТ \geq 40. **Результаты.** Результатом наблюдения явилась констатация факта незначительного повышения длительности операции и интраоперационной кровопотери у пациентов с ожирением. Однако трехмесячный период после операции показал сопоставимую эффективность артропластики по снижению болевого синдрома и функциональным результатам во всех группах. **Заключение.** Операция тотального эндопротезирования коленного сустава эффективна при гонартрозе тяжелой стадии у всех пациентов, независимо от ИМТ. Анатомо-функциональный статус пациентов достоверно повысился уже в периоперационном периоде во всех группах наблюдения.

Ключевые слова: остеоартроз, эндопротезирование, коленный сустав, ожирение

Purpose To assess the impact of increased body mass index on intraoperative indicators and early postoperative clinical and functional results in total knee arthroplasty **Materials and methods** We studied 74 patients with severe gonarthrosis. The patients were divided into four groups, depending on their body mass index (BMI). The first group consisted of 27 people (comparison group) with normal BMI (18.5–24.9). The second group included 22 persons with a BMI range of 25–34.9. The third group included 16 patients with BMI that ranged 35–39.9, and the fourth group included nine patients with BMI \geq 40. **Results** The results of the study confirmed the fact of a slight increase in the duration of the operation and intraoperative blood loss in patients with obesity. However, a three-month period examination after surgery showed comparable efficacy of arthroplasty in reducing pain and functional outcomes achieved in all groups. **Conclusion** Total knee arthroplasty is effective in severe gonarthrosis in all patients, regardless of BMI. Anatomical and functional status of patients improved significantly in the postoperative period in all groups of the patients studied.

Keywords: osteoarthritis, arthroplasty, knee joint, obesity

АКТУАЛЬНОСТЬ

Проблема избыточного веса в наше время становится все более значимой и приобретает не только медицинскую, но и социальную значимость. Актуальность данной проблемы не зависит от социальной и профессиональной принадлежности, зоны проживания, возраста и пола человека. По данным ВОЗ, в мире насчитывается более 1,7 млрд. людей, имеющих избыточный вес или ожирение. В большинстве развитых стран Европы ожирением страдает от 15 до 25 % взрослого населения [1, 2].

В России, согласно исследованию, 54 % мужчин старше 20 лет страдают от лишнего веса и 15 % – от ожирения. Среди российских женщин ожирение наблюдается у 28,5 %, а лишний вес почти у 59 % [3]. О вредном влиянии избыточного веса на функции всех органов и систем известно давно, в том числе о его

влиянии на состояние опорно-двигательного аппарата и суставов. Избыточный вес является фактором, способствующим очень быстрой дегенерации хрящевой ткани и развитию ранних артрозов крупных суставов. В большей степени пагубное влияние избыточный вес и ожирение оказывает на функцию коленного сустава [4]. Повышенные нагрузки, связанные с увеличением массы тела, являются причиной развития его дегенеративных изменений и повышенной необходимости в артропластике сустава [5].

Лечение пациентов с ожирением в настоящее время представляет собой сложную задачу для врача травматолога-ортопеда. Время проведения операции, роль бариатрической хирургии и вопрос о том, должны ли хирурги откладывать эндопротезирование коленного

сустава пациентам с высоким значением ИМТ, является вопросом продолжающихся дискуссий [6].

Большинство клинических исследований показало, что пациенты с ИМТ ≥ 28 кг/м и морбидным ожирением (ИМТ ≥ 40 кг/м) имеют повышенный риск послеоперационных осложнений ТЭП и меньшего срока стабильности протеза (только 74 % имплантатов показали выживаемость 5 лет) после эндопротезирования коленного сустава (ТЭП КС) [7]. Однако эта точка зрения оспаривается некоторыми клиницистами, утверждающими об эквивалентности осложнений и схожих сроках выживаемости протеза независимо от ИМТ [8]. Единой позиции в настоящий

момент не существует, хотя высокая частота некоторых осложнений (к примеру, инфекции кожных покровов) у пациентов с ожирением не оспаривается [9, 10]. В то же время, гарантированное избавление от хронического болевого синдрома с нейропатическим компонентом из-за остеоартроза является главной целью в улучшении качества жизни любого пациента, независимо от ИМТ.

Цель исследования: оценить влияние повышенного индекса массы тела на интраоперационные показатели и ранние послеоперационные клинико-функциональные результаты при проведении тотального эндопротезирования коленного сустава.

МАТЕРИАЛЫ И МЕТОДЫ

Исследование выполнялось на базе ГАУЗ «РКБ» МЗ РТ в отделении ортопедии № 2, г. Казань. Под наблюдением находилось 74 пациента с гонартрозом тяжелой степени. Каждому пациенту была проведена клинико-функциональная оценка до, после вмешательства и на сроке три месяца после артропластики коленного сустава, проведенной по поводу гонартроза различной этиологии с наличием выраженного болевого синдрома и ограничением функции в суставе. Все пациенты были разделены по группам в зависимости от значения ИМТ, группой сравнения стали пациенты с нормальным ИМТ. Индекс массы тела (ИМТ) – величина, позволяющая оценить степень соответствия массы человека и его роста, что является относительным критерием недостаточной, нормальной или избыточной массы тела человека. Индекс рассчитывается как отношение массы тела в килограммах к квадрату роста в метрах (кг/м²) [1]. При обследовании проводился ортопедический осмотр по стандартной методике. Функциональные оценки пациентов выполнялись по шкале боли – ВАШ (см), а состояние коленных суставов до операции, при выписке из стационара и через три месяца - по шкалам Knee Society Score и Oxford Knee Score (баллы). Для статистической обработки полученных данных использовали двухвыборочный Т-критерий Стьюдента для независимых и зависимых выборок.

Пролечены 74 пациента (27 мужчин и 47 женщин в возрасте от 58 до 70 лет, средний возраст: $63,6 \pm 6,7$ года),

в связи с гонартрозом 3 стадии всем пациентам выполнено плановое ТЭП КС. Усредненные показатели массы тела составили $81,4 \pm 13,4$ кг при росте в $162,2 \pm 8,9$ см. Минимальный ИМТ составил 20,55, максимальный – 50,0, в среднем был равен $31,2 \pm 6,9$. Все пациенты были разделены на 4 группы. Первую группу составили 27 человек (группа сравнения) с нормальным ИМТ (18,5–24,9). Вторая группа включала 22 человека с ИМТ 25–34,9. В третью группу вошли 16 пациентов с ИМТ 35–39,9, в четвертую – 9 пациентов с ИМТ ≥ 40 . Каждому пациенту произведена односторонняя замена пораженного коленного сустава, поскольку оценивалось каждое конкретное вмешательство, то были проанализированы 37 случаев по замене левого коленного сустава и 37 – правого. Эндопротезирование проводилось одним типом имплантата (цементный, тотальный) двумя оперирующими хирургами через медиальный доступ к КС. Все операции проводились без использования турникета. Обезболивание производилось по мультимодальному принципу с использованием нейроаксиальных блокад как во время вмешательства, так и в послеоперационном периоде. В каждой группе оценивали такие периоперационные критерии как длительность операции, срок госпитализации, уровень кровопотери, наличие ранних осложнений. Обязательными в тактике ведения больного были этапы антибиотико- и тромбoproфилактики. Вертикализацию и полную нагрузку на оперированный сустав производили на следующие сутки после вмешательства.

РЕЗУЛЬТАТЫ И ОБСУЖДЕНИЕ

Сводные данные об оценке периоперационных критериев в разных группах наблюдения представлены в таблице 1.

Таким образом, статистически значимой разницы по показателям в группах с повышенным ИМТ выявлено не было. При сравнении с пациентами с нормальным ИМТ получено следующее: кровопотеря в группах пациентов с ИМТ была достоверно увеличена ($p = 0,002$). Длительность операции у пациентов с повышенным ИМТ статистически значима увеличена ($p = 0,01$). При анализе сро-

ков госпитализации во группах получили статистически незначимую разницу ($p = 0,08$). Структура полученных нами осложнений выглядела следующим образом: 1 пациент в 4-й группе в послеоперационном периоде получил ТЭЛА с благополучным исходом; пациенты 2-й и 3-й группы в раннем послеоперационном периоде страдали от флеботромбоза. В связи с тем, что объем выборки был небольшим, а количество осложнений слишком малым, поиск статистических гипотез не представлялся возможным.

Таблица 1

Периоперационные показатели у пациентов после ТЭП КС с различным ИМТ

Группы	ИМТ	Длительность операции, мин.	Сроки госпитализации, дни	Кровопотеря общая, мл	Осложнения, случай
1-я группа, n = 27	18,5–24,9	$92,7 \pm 22,5$	$10,07 \pm 1,56$	$218,3 \pm 26,8$	–
2-я группа, n = 22	25–34,9	$105,3 \pm 22,4$	$10,6 \pm 1,94$	$244,3 \pm 41,7$	3
3-я группа, n = 16	35–39,9				2
4-я группа, n = 9	≥ 40				1

В целом, у пациентов с повышенным ИМТ достоверно увеличено время проведения оперативного вмешательства, что повышает анестезиологические и хирургические риски в плане осложнений. Кроме того, увеличена кровопотеря, что обусловлено физиологическими особенностями коагуляционного потенциала крови у пациентов с ожирением.

Динамика анатомо-функционального статуса пациентов по шкалам оценки качества жизни (ОКС) представлена на рисунке 1. Статистически значимой разницы между показателями (использовали сравнение в группе с нормальным ИМТ и группах с повышенным ИМТ) анатомо-функционального статуса пациентов после ТЭП КС по данным шкалы ОКС не получено ни до операции ($p = 0,11$), ни перед выпиской ($p = 0,35$), ни через 3 месяца ($p = 0,06$). Однако имеется достоверно значимая разница во всех группах наблюдения (при сравнении в качестве зависимых выборок по динамике баллов шкалы ОКС) до, при выписке и через 3 мес. после операции, во всех случаях $p = 2,35E-09$. Ранги баллов по ОКС: 0–29 (тяжелый ОА КС); 30–39 (умеренные изменения при ОА КС); 40–48 (удовлетворительное состояние КС).

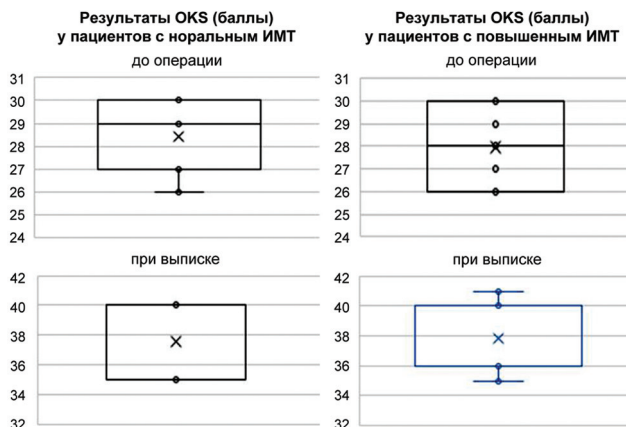


Рис. 1. Диаграммы динамики показателей ОКС в разных группах пациентов с учетом эксклюзивной медианы, средних точек и линий

На рисунке 2 представлена наглядная динамика улучшения состояния функции коленного сустава у пациентов групп наблюдения после ТЭП.

Динамика по шкале VAS также представлена в виде диаграммы (рис. 3).

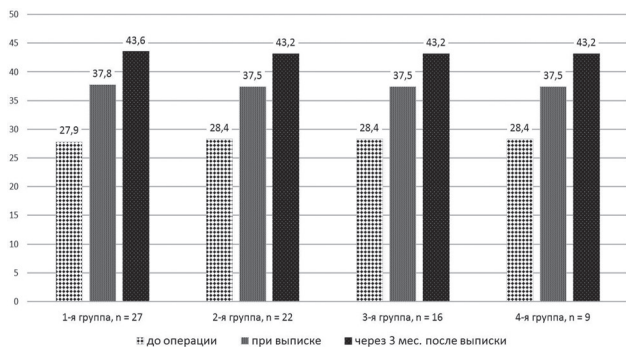


Рис. 2. Показатели шкалы ОКС у пациентов с различным ИМТ после ТЭП КС, баллы

Статистически значимой разницы между показателями (использовали сравнение в группе с нормальным ИМТ и группах с повышенным ИМТ) анатомо-функционального статуса пациентов после ТЭП КС по данным шкалы VAS не получено ни до операции ($p = 0,23$),

ни перед выпиской ($p = 0,4$), ни через 3 мес. ($p = 0,76$). Однако имеется достоверно значимая разница во всех группах наблюдения (при сравнении в качестве зависимых выборок по динамике по шкале VAS) до, при выписке и через 3 мес. после операции, во всех случаях $p = 1,29E-14$. Таким образом, пациенты всех групп наблюдений практически избавились от нейропатического болевого синдрома при остеоартрозе, причем разница не зависит от массы тела больного (рис. 3).

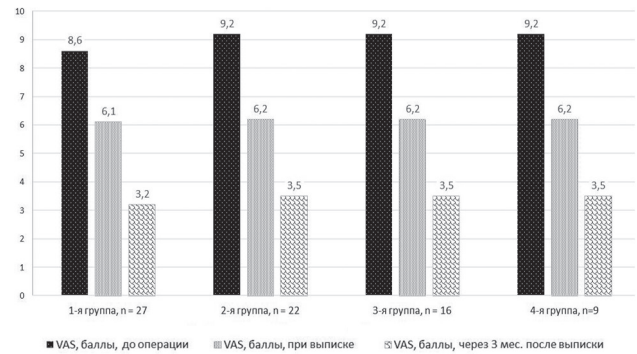


Рис. 3. Динамика функционального статуса пациентов по VAS, см

Аналогичные результаты у пациентов были получены и по результатам статистической обработки по шкале KSS: разницы между показателями (использовали сравнение в группе с нормальным ИМТ и группах с повышенным ИМТ) анатомо-функционального статуса пациентов после ТЭП КС по данным этой шкалы не получено ни до операции ($p = 0,31$), ни перед выпиской ($p = 0,44$), ни через 3 мес. ($p = 0,1$). Визуально динамика представлена на рисунке 4.

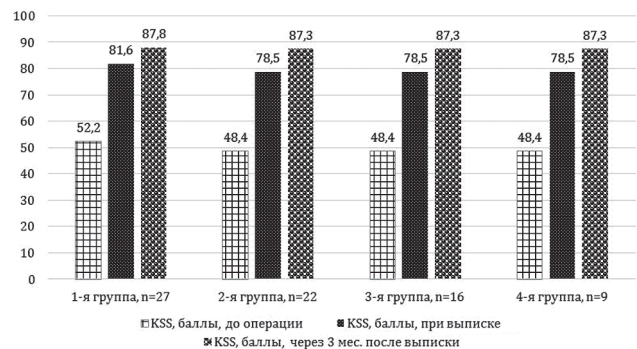


Рис. 4. Динамика функционального статуса пациента по KSS, баллы

Отмечается достоверно значимая разница во всех группах наблюдения (при сравнении в качестве зависимых выборок по динамике по шкале KSS) до, при выписке и через 3 мес. после операции, во всех случаях $p = 1,07E-09$.

Клинический пример. Пациентка Б., 69 лет, поступила в плановом порядке на стационарное лечение с диагнозом: правосторонний гонартроз III стадии. Жалобы на боли и ограничение движений в правом коленном суставе, нарастающие в течение 7 лет. За последнее два года масса тела увеличилась на три кг, отмечает малоподвижный образ жизни. На момент обращения: вес 94 кг, рост 143 см, ИМТ = 46 (морбидное ожирение). При осмотре выявлена характерная локальная болезненность по внутренней поверхности проксимальной метаэпифизарной зоны большеберцовой кости. Амплитуда движений в правом коленном суставе: сгибание/разгибание

90°/15°/15° (сформированная контрактура). Варусная деформация правой голени составила 9°. На рентгенограммах коленного сустава отмечено неравномерное сужение суставной щели с минимальной высотой (1 мм) в медиальной зоне, подтвержден диагноз «Гонартроз 3 стадии. Субхондральный склероз замыкательных пластин бедренной, большеберцовой кости, надколенника. Грубые краевые экзостозы суставных поверхностей смежных костей». Анатомо-функциональная оценка состояния КС по шкалам при поступлении: VAS – 9,8 см, KSS – 45 баллов, OKS – 26 баллов. Пациентка ранее лечилась традиционными консервативными методами первых ступеней (НПВС, хондропротекторы, внутрисуставное введение протеза гиалуроновой кислоты и физиотерапевтические процедуры). Умеренный положительный эффект от консервативного лечения отмечала в течение 3-6 месяцев после очередного курса лечения, однако в последнее время лечение стало неэффективным.

Под спинномозговой анестезией было выполнено эндопротезирование правого коленного сустава с установкой цементуемого имплантата Smith&Nethew GENESIS II.

Функциональная оценка состояния коленного сустава по шкалам на момент выписки: VAS – 8 см, KSS – 66 баллов, OKS – 28 баллов.

На протяжении срока наблюдения после операции отмечалась положительная динамика в отношении улучшения анатомо-функционального статуса по шкалам VAS, OKS и KSS. На этапе первичной реабилитации (через три месяца после протезирования) болевой синдром по шкале ВАШ уменьшился с 8 см до 2,4 см. Функциональные показатели возросли по KSS с 66 баллов до 86 баллов, а по OKS с 28 баллов до 39 баллов. Отмечено улучшение объема сгибание-разгибание – 130°/0°/5°.

Характерна общая положительная динамика по каждому из индексов оценки через три месяца (окон-

чание первичного этапа реабилитации пациентки) до оценки «хорошо». Двигательная функция сустава полностью восстановлена.

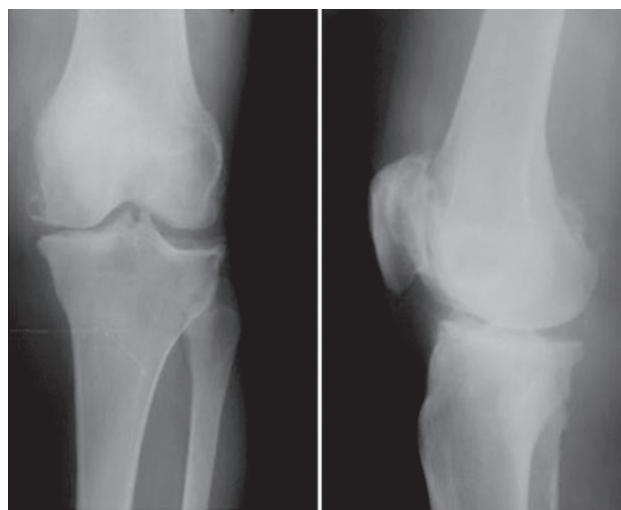


Рис. 5. Рентгенограммы правого коленного сустава до артропластики

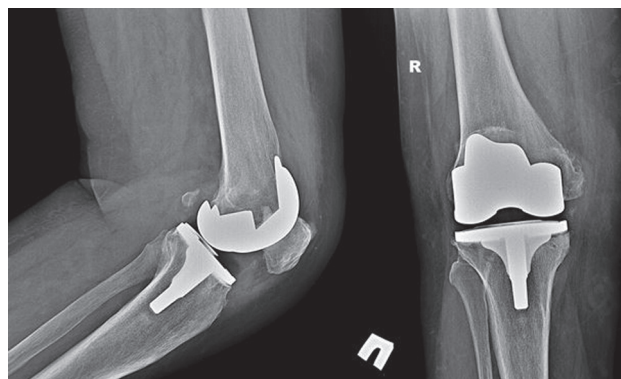


Рис. 6. Рентгенограммы правого коленного сустава пациентки через три месяца после операции

ЗАКЛЮЧЕНИЕ

В результате проведенного исследования были получены следующие выводы:

1. Операция ТЭП КС эффективна при гонартрозе тяжелой стадии у всех пациентов, независимо от ИМТ.
2. Анатомо-функциональный статус пациентов достоверно повысился уже в периоперационном периоде во всех группах наблюдения.
3. Важным моментом является отсутствие статистически значимой разницы в достижении улучшений как у пациентов с нормальным ИМТ, так и у пациентов с повышенным ИМТ. Примечательно, что результаты

Конфликт интересов: не заявлен.

Источник финансирования: исследование проведено без спонсорской поддержки.

были схожи и в подгруппах наблюдения (ранжирование по степени ожирения).

4. Статистически значимо и повышение качества жизни по различным шкалам в ранние сроки наблюдения.

В целом необходимо отметить хороший потенциал ТЭП КС у пациентов с повышенным ИМТ, но требуют уточнения и дальнейшего массового исследования вопросы, касающиеся анализа структуры типичных осложнений ТЭП, а также процент «выживаемости» протеза в длительные сроки наблюдения (≥ 5 лет).

ЛИТЕРАТУРА

1. Новосёлов К.А., Корнилов Н.Н., Куляба Т.А. Повреждения и заболевания коленного сустава // Травматология и ортопедия / под ред. Н.В. Корнилова. СПб.: Гиппократ. 2006. Т. 3. С. 213-438.
2. Куляба Т.А., Корнилов Н.Н., Новоселов К.А. Факторы риска развития инфекционных осложнений при эндопротезировании коленного сустава : тез. юбил. Всерос. науч.-практ. конф «Актуальные вопросы травматологии и ортопедии» // Травматология и ортопедия России. 2006. №. 2. С. 178-179.
3. Особенности ревизионного эндопротезирования коленного сустава после изолированного замещения его внутреннего отдела : тез. юбил. Всерос. науч.-практ. конф «Актуальные вопросы травматологии и ортопедии» / Н.Н. Корнилов, Т.А. Куляба, К.А. Новосёлов, А.В. Каземирский, А.В. Селин, А.И. Печинский // Травматология и ортопедия России. 2006. №. 2. С. 162-162.
4. Замещение пострезекционных дефектов коленного сустава при органосохраняющем оперативном лечении его опухолевых поражений /

- Д.Ю. Засульский, А.И. Печинский, Т.А. Куляба, А.В. Сувчук, А.В. Лаврентьев, Е.В. Полянская, П.В. Григорьев, Ю.А. Рыков // Травматология и ортопедия России. 2008. № 2 (48). С. 115-121.
5. Корнилов Н.Н., Куляба Т.А. Эндопротезирование коленного сустава // Ортопедия: нац. руководство / под ред. С.П. Миронова, Г.П. Котельникова. М.: ГЭОТАР-Медиа, 2008. Гл. 7. С. 235-251.
 6. Этиопатогенетические основы развития пателлофemorального артроза / Ф.М. Саид, И.Ф. Ахтямов, А.И. Кудрявцев, А.Н. Нуриахметов // Казанский медицинский журнал. 2018. Т. 99, № 2. С. 270-278.
 7. Юсеф А.И., Ахтямов И.Ф. Особенности артропластики у пациентов с избыточной массой тела (обзор литературы) // Травматология и ортопедия России. 2017. Т. 23, № 2. С. 115-123. DOI: 10.21823/2311-2905-2017-23-2-115-123.
 8. Лечение парапротезной инфекции после эндопротезирования коленного сустава : тез. докл. / Т.А. Куляба, Н.Н. Корнилов, Р.М. Тихилов, А.И. Печинский, В.Л. Разоренов, Н.Э. Мирзоев, А.В. Селин, А.И. Петухов, И.И. Кройтору, И.А. Кукушкин // Травматология и ортопедия России. 2008. № 3. (Приложение). С. 51.
 9. Среднесрочные результаты ревизионного эндопротезирования коленного сустава / Т.А. Куляба, Н.Н. Корнилов, Р.М. Тихилов, А.И. Печинский, А.В. Селин, А.И. Петухов, И.И. Кройтору, А.В. Сараев, И.А. Кукушкин // Эндопротезирование крупных суставов : тез. Всерос. конф. с междунар. участием, посвящ. 50-летию отечественного эндопротезирования и 85-летию со дня рождения профессора К. М. Сиваша. М., 2009. С. 72.
 10. Миронов С.П., Родионова С.С. Остеопороз как одна из проблем травматологии и ортопедии // Проблема остеопороза в травматологии и ортопедии : конф. с междунар. участием. М., 2000. С. 2-3.

REFERENCES

1. Novoselov K.A., Kornilov N.N., Kuliaba T.A. Povrezhdeniia i zabolevaniia kolennogo sustava [Injuries and diseases of the knee]. In: Kornilov N.V., ed. *Travmatologiya i Ortopediia*. Spb., Gippokrat, 2006, vol. 3, pp. 213-438. (in Russian)
2. Kuliaba T.A., Kornilov N.N., Novoselov K.A. Faktory riska razvitiia infektsionnykh oslozhnenii pri endoprotezirovanii kolennogo sustava. Tez. iubil. vseros. nauch.-prakt. konf. "Aktualnye voprosy travmatologii i ortopedii" [Risk factors of developing infection complications for the knee arthroplasty. Proceedings of Jubilee All-Russian Scientific Practical Conference "Relevant Problems of Traumatology and Orthopaedics"]. *Travmatologiya i Ortopediia Rossii*, 2006, no. 2, pp. 178-179. (in Russian)
3. Kornilov N.N., Kuliaba T.A., Novoselov K.A., Kazemirskii A.V., Selin A.V., Pechinskii A.I. Osobennosti revizionnogo endoprotezirovaniia kolennogo sustava posle izolirovannogo zameshcheniia ego vnutrennego otdela. Tez. iubil. vseros. nauch.-prakt. konf. "Aktualnye voprosy travmatologii i ortopedii" [Features of revision arthroplasty of the knee after isolated replacement of its internal part. Proceedings of Jubilee All-Russian Scientific Practical Conference "Relevant Problems of Traumatology and Orthopaedics"]. *Travmatologiya i Ortopediia Rossii*, 2006, no. 2, pp. 162-162. (in Russian)
4. Zasluski D.Iu., Pechinskii A.I., Kuliaba T.A., Suvchuk A.V., Lavrentev A.V., Polianskaia E.V., Grigorev P.V., Rykov Iu.A. Zameshchenie postrezektsionnykh defektov kolennogo sustava pri organosokhranialiushchem operativnom lechenii ego opukholevykh porazhenii [Replacement of postresection defects of the knee for organ-saving surgical treatment of its tumoral involvements]. *Travmatologiya i Ortopediia Rossii*, 2008, no. 2 (48), pp. 115-121. (in Russian)
5. Kornilov N.N., Kuliaba T.A. Endoprotezirovanie kolennogo sustava [The knee arthroplasty]. In: Mironov S.P., Kotelnikov G.P. *Ortopediia: nats. rukovodstvo* [Orthopaedics: National Guide]. M., GEOTAR-Media, 2008, ch. 7, pp. 235-251. (in Russian)
6. Said F.M., Akhtiamov I.F., Kudriavtsev A.I., Nuriakhmetov A.N. Etiopatogeneticheskie osnovy razvitiia patellofemorального artroza [Etiopathogenetic basics of patellofemoralarthrosis development]. *Kazanskii Meditsinskii Zhurnal*, 2018, vol. 99, no. 2, pp. 270-278. (in Russian)
7. Iuosef A.I., Akhtiamov I.F. Osobennosti artroplastiki u patsientov s izbytochnoi massoi tela (obzor literatury) [Special features of arthroplasty in patients with overweight (review of the literature)]. *Travmatologiya i Ortopediia Rossii*, 2017, vol. 23, no. 2, pp. 115-123. doi: 10.21823/2311-2905-2017-23-2-115-123. (in Russian)
8. Kuliaba T.A., Kornilov N.N., Tikhilov R.M., Pechinskii A.I., Razorenov V.L., Mirzoev N.E., Selin A.V., Petukhov A.I., Kroitoru I.I., Kukushkin I.A. Lechenie paraproteznoi infektsii posle endoprotezirovaniia kolennogo sustava: tez. dokl. [Treatment of paraprosthesis infection after the knee arthroplasty. Proceedings.]. *Travmatologiya i Ortopediia Rossii*, 2008, no. 3 (Suppl.), pp. 51. (in Russian)
9. Kuliaba T.A., Kornilov N.N., Tikhilov P.M., Pechinskii A.I., Selin A.V., Petukhov A.I., Kroitoru I.I., Saraev A.V., Kukushkin I.A. Srednesrochnye rezultaty revizionnogo endoprotezirovaniia kolennogo sustava [Medium-term results of the knee revision arthroplasty]. "Endoprotezirovanie krupnykh sustavov": Tez. vseros. konf. s mezhduнар. uchastiem, posviashch. 50-letiiu otechestvennogo endoprotezirovaniia i 85-letiiu so dnia rozhdeniia professora K.M. Sivasha [Proc. of All-Russian Conference with international participation, devoted to the 50th anniversary of the national endoprosthesis and the 85th birthday of prof. K.M. Sivash "Arthroplasty of large joints"]. M., 2009, pp. 72-72. (in Russian)
10. Mironov S.P., Rodionova S.S. Osteoporoz kak odna iz problem travmatologii i ortopedii [Osteoporosis as one of the problems in traumatology and orthopaedics]. "Problema osteoporoz v travmatologii i ortopedii": konf. s mezhduнар. uchastiem [Conference with international participation "Osteoporosis Problem in Traumatology and Orthopaedics"]. M., 2000, pp. 2-3. (in Russian)

Рукопись поступила 17.09.2018

Сведения об авторах:

1. Хело Мохаммад Дхжихад, ФГБОУ ВО «Казанский государственный медицинский университет» Минздрава России, г. Казань, Россия, Email: dr_helo_ortho@hotmail.com
2. Ахтямов Ильдар Фуатович, д. м. н., профессор, ФГБОУ ВО «Казанский государственный медицинский университет» Минздрава России, г. Казань, Россия, Email: yalta60@mail.ru
3. Емелин Алексей Львович, к. м. н., ФГБОУ ВО «Казанский государственный медицинский университет» Минздрава России, г. Казань, Россия, Email: travmatica@mail.ru
4. Гильмутдинов Ильдар Шавкатович, ГАУЗ РКБ МЗ РТ, г. Казань, Россия, Email: kostolom52@yandex.ru
5. Файзрахманова Гульнара Мубаракновна, к. м. н., ФГБОУ ВО «Казанский государственный медицинский университет» Минздрава России, г. Казань, Россия, Email: fagumu69@mail.ru
6. Кильметов Тимур Азатович, ФГБОУ ВО «Казанский государственный медицинский университет» Минздрава России, г. Казань, Россия

Information about the authors:

1. Mohammad J. Helo, Kazan State Medical University, Kazan, Russian Federation, Email: dr_helo_ortho@hotmail.com
2. Ildar F. Akhtiamov, M.D., Ph.D., Professor, Kazan State Medical University, Kazan, Russian Federation, Email: Yalta60@mail.ru
3. Aleksei L. Emelin, M.D., Ph.D., Kazan State Medical University, Kazan, Russian Federation, Email: travmatica@mail.ru
4. Ildar S. Gilmudinov, M.D., Republic Clinical Hospital, Kazan, Russian Federation, Russian Federation, Email: kostolom52@yandex.ru
5. Gulnara M. Faizrahmanova, M.D., Ph.D., Kazan State Medical University, Kazan, Russian Federation, Email: fagumu69@mail.ru
6. Timur A. Kilmotov, Kazan State Medical University, Kazan, Russian Federation